



IJBCM

International Journal of Basic and Clinical Medicine
Uluslararası Temel ve Klinik Tıp Dergisi

Case Report / Olgu Sunumu

Süperior Mezenterik Arter Kaynaklı Sağ Hepatik Arter ve Aksesuar Sol Renal Arter Olgusu

Case of Right Hepatic Artery Originated From Superior Mesenteric Artery and Accessory Left Renal Artery

Ozan Turamanlar¹, Yücel Gönül¹, Emre Kaçar², Alaettin Çelik¹, Ahmet Bal³

Afyon Kocatepe Üniversitesi Tıp Fakültesi ¹Anatomi AD, ²Radyoloji AD, ³Genel Cerrahi AD, Afyonkarahisar, Türkiye

Özet

Normalde truncus coeliacus'un üç dalından biri olan arteria hepatica communis, duodenum'un birinci kısmının üst yüzünde arteria hepatica propria ve arteria gastroduodenalis dallarını verir. Arteria renalis ise arteria mesenterica superior'un hemen aşağısında, aorta'nın yan taraflarından dik açı ile ayrılan iki adet kalın arterdir. Mide fundusu adeno karsinomu şüphesi ile takip edilen 64 yaşındaki erkek hastaya çekilen Spiral Bilgisayarlı Üst Abdominal BT'sinde a. hepatica dextra, varyasyonel olarak a. mesenterica superior'un proksimalinden, arteria hepatica sinistra ise truncus coeliacus'tan orjin almaktaydı. Olgumuzda çift arteria renalis sinistra varyasyonu da izlendi. Hem arteria renalis hem de arteria hepatica'lardaki varyasyonlar, giderek artan girişimsel radyolojik işlemler, transplantasyon ve vasküler cerrahi işlemler nedeniyle daha fazla önem kazanmaktadır. Bu yüzden hastamızdaki gibi mide karsinomu olup gastrektomi ve lenfadenektomi planlanan olgularda aorta abdominalis'ten ayrılan arterlerin anatomisi ve varyasyonlarının iyi bilinmesi gereklidir.

Anahtar Kelimeler: Varyasyon, arteria hepatica dextra, arteria mesenterica superior, arteria renalis accessoria sinistra

Abstract

Common hepatic artery, normally is one of the three branches of coeliac trunk, gives off gastroduodenal artery and proper hepatic artery at the upper face of the first part of the duodenum. Renal arteries are two thick arteries which are located just below the mesenteric superior artery and separated by a right angle to the sides of the aorta. 64 year-old male patient with suspected adenocarcinoma of the fundus of the stomach was taken spiral computed upper abdominal CT. Right hepatic artery as a variational is originated from the superior mesenteric artery proximally and left hepatic artery is originated from coeliac trunk. In our case double left renal arteries were observed. Due to growing interventional radiological procedures, transplantation and vascular surgical procedures, variations of the renal arteries and the hepatic arteries are becoming more and more important. This is why patients who undergoing gastrectomy and lymphadenectomy in gastric carcinoma like our patient, a good knowledge of the anatomy and variations of the arteries leaving the abdominal aorta is required.

Key words: Variation, right hepatic artery, superior mesenteric artery, accessory left renal artery

Corresponding Author / Sorumlu Yazar:

Yrd. Doç. Dr. Ozan Turamanlar
Afyon Kocatepe Üniversitesi, Tıp Fakültesi
Anatomi Anabilim Dalı, Afyonkarahisar, Türkiye
Tel: 0272 2463304
Fax: 0272 2463300
E-mail : ozanturamanlar@hotmail.com

Article History / Makale Geçmişi:

Date Received / Geliş Tarihi: 06.10.2013
Date Accepted / Kabul Tarihi: 14.11.2013

Giriş

Normalde truncus coeliacus'un üç dalından biri olan arteria hepatica communis (AHC), duodenum'un birinci kısmının üst yüzünde arteria hepatica propria ve arteria gastroduodenalis dallarını verir. Arteria hepatica propria da ramus dexter, sinister ve intermedius dalları ile karaciğer ve safra kesesini besler¹. Fetal hayat boyunca karaciğerin arteriyal beslenmesi, AHC'den, arteria mesenterica superior (AMS)'den gelen arteria hepatica dextra (AHD)'den ve arteria gastrica sinistra'dan gelen arteria hepatica sinistra (AHS)'den kaynaklanmaktadır. Karaciğerin damarlanmasındaki anatomik varyasyonlar, fetal hayatta meydana gelen kısmi ya da komplet değişkenliklerden kaynaklanabilmektedir².

Arteria hepatica'ların anatomisi özellikle karaciğer transplantasyonu ve vasküler radyoloji olmak üzere genel cerrahi ve hepatik cerrahide büyük önem taşımaktadır. Arteria hepatica'lardaki anatomik varyasyonların bilinmesi, vasküler hasarı önlemede, hepatik tümörlerde uygulanan transarteriyel kemoembolizasyon gibi birçok radyolojik prosedürün uygulanmasında hayati öneme sahiptir³.

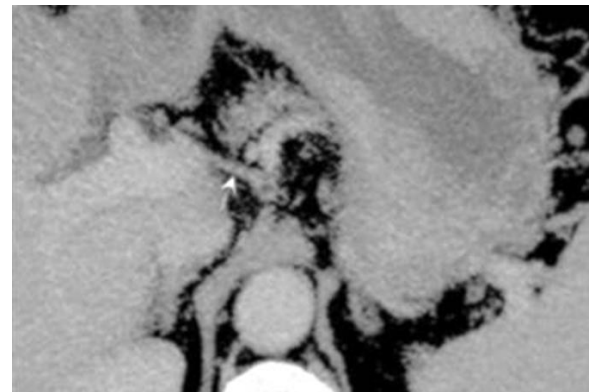
Arteria renalis, AMS'nin hemen aşağısında, aorta'nın yan taraflarından dik açı ile ayrılan iki adet kalın arterdir¹. Arteria renalis'teki varyasyonlar, rete arteriosum'daki dejenerasyonlar nedeniyle ve geride fonksiyonel arterin kalmasıyla oluşur. Rete arteriosum ise üst lumbal bölgedeki mezonefrik arterlerden meydana gelir. Aorta'dan köken alan arteria renalis accessoria da, kalıcı mezonefrik arterlerden kaynaklanmaktadır⁴.

Arteria renalis accessoria, olguları değişik çalışmalarda farklı yüzdeler verilse de, genellikle %23 ile %28 oranında değişmektedir. Sol tarafta görülen arteria renalis accessoria olguları, sağ tarafa göre daha sık oranda görülmektedir⁵.

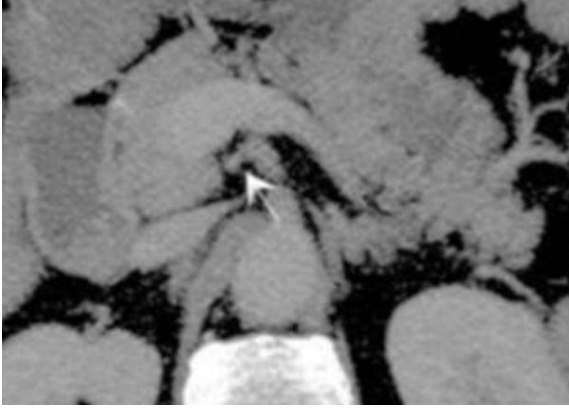
Renal damarlarla ilgili sayı anomalileri, retroperitoneal operasyonlarda ve böbrek transplantasyonlarında uygulanacak olan cerrahi teknikleri etkileyebilme potansiyelinden dolayı özellikle önem arz etmektedir⁶.

Olgu Sunumu

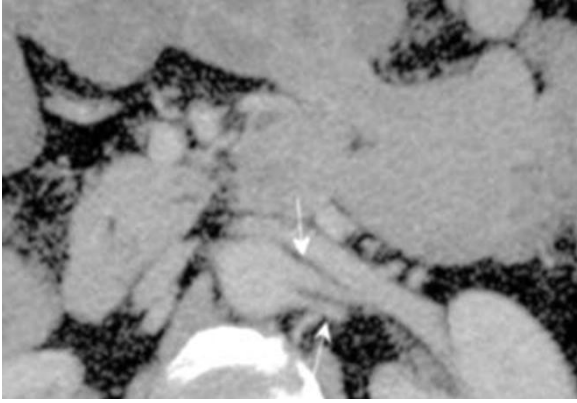
Mide fundusu adeno karsinomu şüphesi ile takip edilen 64 yaşındaki erkek hastaya Afyon Kocatepe Üniversitesi Tıp Fakültesi Radyoloji Anabilim Dalı'nda çekilen Spiral Bilgisayarlı Üst Abdominal BT'sinde AHD, varyasyonel olarak AMS'nin proksimalinden, AHS ise truncus coeliacus'tan orjin almaktaydı (Resim1,2). Ayrıca olgumuzda aorta abdominalis'ten çıkan arteria renalis accessoria sinistra varyasyonu da izlendi (Resim 3).



Şekil 1. Truncus coeliacus'tan köken alan arteria hepatica sinistra.



Resim 2. Arteria mesenterica superior'dan köken alan arteria hepatica dextra.



Resim 3. Arteria renalis sinister (üst ok) ve arteria renalis accessoria sinistra (alt ok).

Tartışma

Karaciğer arter anatomisi tespiti için kullanılan yöntemler: kateter anjiyografi, renkli Doppler ultrason (US), bilgisayarlı tomografi (BT) ve manyetik rezonans (MR) anjiyografi'dir. Bunlar arasında çok kesitli BT, abdominal organları ve vasküler yapıları göstermesi açısından güvenilir, kolay uygulanabilir ve non-invaziv olması nedeniyle daha ön plandadır. Aynı şekilde US veya kontrastsız MR anjiyografi ile karşılaştırıldığında BT, arteria renalis accessoria tespiti için daha çok tercih edilen yöntemdir⁷.

Kanser şüphesi ile takip edilen olgumuzun hastalığı dikkate alındığında, BT üzerindeki artefaktların, çekim esnasında hastalığa bağlı mobilizasyonundan kaynaklanabileceğini düşünmekteyiz.

Kanserli olgularda arter varyasyonlarının bulunması, pre ve postoperatif aşamada kanser metastazı açısından önemli olabilir. Aynı zamanda, bu tür varyasyonların gözden kaçması ya da göz ardı edilmesi intraoperatif aşamada kanamaya neden olabilir. Bu varyasyonların az bilinmesi halinde ölümcül komplikasyonlara neden olabilmektedir⁸.

Arteria hepatica'ların operasyon sırasındaki yaralanmaları önlemek için, arter varyasyonlarının önceden bilinmesi özellikle laparoskopik ameliyatlarda hayati derecede önemlidir⁹. Örneğin, olgumuzda da var olduğu gibi arteria hepatica'ların, AMS'den kaynaklandığı olgularda AHC, AHD ve AHS'nin vena portae'nin arkasından geçme olasılığı artmaktadır. Bu gibi durumlarda özellikle laparoskopik cerrahi girişimlerde damar yaralanmalarına neden olabilmektedir¹⁰.

AMS tehlike yaratmadıkça, AHD'nin, AMS'den kaynakladığı varyasyonun klinik bir anlamı yoktur. Ancak bu damar varyasyonunun olduğu ve AMS'nin de tıkandığı bir klinik olguda, bağırsak kısımlarının yanında karaciğer de nekroze olabilmektedir¹¹. Aynı zamanda bu tip varyasyonların kendileri de patolojik durumlara zemin hazırlayabilirler. Normal kan akımını bozabileceği gibi farklı organizasyondan dolayı komşu ve çevre organları ile etkileşime girebilirler.

Huang ve ark.'nın 486 hasta üzerinde yaptıkları bir çalışmada 63 hastada AMS'den kaynaklanan arteria hepatica tespit ettiler.

Tespit edilen varyatif hastaların 49'u karaciğer kanseri ve olgumuzdaki gibi 14'ü ise mide kanseri hastasıydı¹². Bizim olgumuza benzer şekilde, Raikos ve ark.'nın ve Shivarama ve ark.'nın bildirdiği olgularda arteria hepatica accessoria dextra'nın AMS'den kaynaklandığı ve iki adet arteria renalis sinistra'nın olduğu iki farklı olgu tespit ettiler^{13,14} Abdullah ve ark. olgumuzdaki gibi bir varyasyonun başka hiçbir sınıflamada olmadığını belirtmektedir².

Kaynaklar

1. Arıncı K, Elhan A. Anatomi (1. Cilt), 3. Baskı. Ankara: Güneş Kitabevi, 2001;56.
2. Abdullah SS, Mabrut JY, Garbit V, ve ark. Anatomical variations of the hepatic artery: study of 932 cases in liver transplantation. Surg Radiol Anat. 2006;28: 468-473.
3. Koplay M, Kantarci M. Common hepatic artery arising from the aorta - demonstration with multidetector CT angiography and its clinical importance. Arch Med Sci. 2011;7(1):176-177.
4. Parimala NB. Bilateral aberrant renal arteries with abnormal left renal vein: a case report. J Clin Diagn Res. 2013;7(7):1425-1426.
5. Satyapal KS, Haffajee AA, Singh B, ve ark. Additional renal arteries incidence and morphometry. Surg Radiol Anat. 2001;23: 33-38.
6. Hoeltl W, Hruby W, Aharinejad S. Renal vein anatomy and its implications for retroperitoneal surgery. J Urol. 1990;143:1108-1114.
7. Halpern EJ, Nazarian LN, Wechsler RJ, ve ark. US, CT, and MR evaluation of accessory renal arteries and proximal renal arterial branches. Acad Radiol. 1999;6(5):299-304.
8. Kastamoni Y, Albay S. Arteria hepatica sinistra duplikasyonu ve arteria mesenterica superior'dan çıkan "replaced" arteria hepatica dextra: Olgu Sunumu. S.D.Ü. Tıp Fak. Derg. 2012;19(4):148-150.
9. Nakanishi R, Endo K, Yoshinaga K, ve ark. Unique variation of the hepatic artery identified on preoperative three-dimensional computed tomography angiography in surgery for gastric cancer: report of a case. Surg Today. 2010;40(10):967-971.
10. Hlaing KP, Othman F. Complex pattern of a variant hepatic artery. Singapore Med J. 2012;53(9):186-188.
11. Moon JJ, Wijdicks CA, Williams JM. Right hepatic artery branching off the superior mesenteric artery and its potential implications. International Journal of Anatomical Variations. 2009;2:143-145.
12. Huang Y, Liu C, Lin JL. Clinical significance of hepatic artery variations originating from the superior mesenteric artery in abdominal tumor surgery. Chin Med J. (Engl) 2013; 126(5):899-902.
13. Raikos A, Paraskevas GK, Natsis K, ve ark. Multiple variations in the branching pattern of the abdominal aorta. Rom J Morphol Embryol. 2010;51(3):585-587.
14. Shivarama CH, Shivarama B, Shetty RK, ve ark. Multiple Variations of Branches of Abdominal Aorta: A Case Study. NUJHS. 2012;2(2): 48-50.